

Г.И. Губина-Вакулук
Е.А. Павлова
Е.М. Зоренко

Харьковский национальный
медицинский университет,
Харьков, Украина




Надійшла: 20.09.2020

Прийнята: 22.10.2020

DOI: <https://doi.org/10.26641/1997-9665.2020.3.29-35>

УДК 616.894-053.9-092.9:546.173'33:57.086

ГИСТОЛОГИЧЕСКИЕ АСПЕКТЫ ПРИ МОДЕЛИРОВАНИИ ДЕМЕНЦИИ АЛЬЦ- ГЕЙМЕРОВСКОГО ТИПА СОСУДИ- СТОГО ПРОИСХОЖДЕНИЯ И ПРОЯВ- ЛЕНИЯ ПОСЛЕДУЮЩЕЙ КЛЕТОЧНОЙ РЕГЕНЕРАЦИИ ТКАНИ ГОЛОВНОГО МОЗГА У КРЫС

Hubina-Vakulick H.I. , Pavlova O.O. , Zorenko Ye.M.  ✉ Histological aspects in the designing of alzheimer's type dementia of vascular origin and the manifestation of the brain tissue cellular regeneration in rats. Kharkiv National Medical University, Kharkiv, Ukraine.

ABSTRACT. Background. The brain structure in patients with Alzheimer's disease, caused initially by vascular damage, is poorly known regarding morphological aspects. **Objective.** To study the histological features of the brain tissue in the designing of Alzheimer's type dementia of vascular origin and the manifestation of cellular regeneration in rats. **Methods.** The experiment was performed on 32 male WAG rats weighing 180-250 g. Rats from experimental group (group E) were injected with aqueous solution of sodium nitrite at a dosage of 50 mg/kg of body mass intraperitoneally during 14 days. Control animals were injected with 0.9% sodium chloride. The formation of the Alzheimer's disease model caused by vascular injury has been proven and published. Congo-red and galocyanine-chromium alum according to Einarson's method stained slides of brain were received. The expression of the Ki-67 antigen was determined immunohistochemically (Thermo Fischer Scientific). **Results.** In gr. E the subendothelial deposition of congophilic masses and endothelium damage were observed in the brain arteries. Small intracerebral vessels had less amyloid changes. The perivascular edema, parietal thrombosis, and an increase in the number of pericytes over endothelial cells by 1.5-2 times and the Ki-67 labeled capillary endothelial cells in all parts of the brain were recorded. Also, it was found the dystrophic processes in neurons, proliferation of glial cells, ependymocytes, epithelial cells of chorioid plexus, the necrosis foci formation in the cortex, subcortical substance, hippocampus, which was accompanied by the inflammatory reactions. **Conclusion.** The blood vessels and neurons injury in various parts of the brain in rats with model of Alzheimer's type dementia of vascular origin triggered the regeneration at the cellular level which represented the death of these cells.


Key words: Alzheimer's disease, blood vessels, brain, sodium nitrite, rats.


Citation:

Hubina-Vakulick H.I., Pavlova O.O., Zorenko Ye.M. [Histological aspects in the designing of alzheimer's type dementia of vascular origin and the manifestation of the brain tissue cellular regeneration in rats]. Morphologia. 2020;14(3):29-35. Russian.

DOI: <https://doi.org/10.26641/1997-9665.2020.3.29-35>

 Gubina-Vakulyck G.I. 0000-0003-3816-8530

 Pavlova O.O. 0000-0002-0570-3931

 Zorenko Ye.M. 0000-0001-9354-9438

✉ zeekmail@ukr.net

© SI «Dnipropetrovsk Medical Academy of the Ministry of Health of Ukraine», «Morphologia»

Введение

Прогрессирующая деменция, которая проявляется угнетением когнитивных функций головного мозга, приводит к инвалидизации больного. Большую часть людей (приблизительно 60-70% случаев), страдающих ухудшением памяти, составляют пациенты с болезнью Альцгеймера

(БА) наряду с пациентами с сосудистой деменцией [1]. Особенностью БА является латентное начало, постепенная потеря способности запоминания, мышления, восприятия себя, окружающих людей и предметов, нарушение ориентации, языковая дисфункция, эмоциональная лабильность, нарушение координации движений,

утрата навыков элементарного ухода за собой, неконтролируемое мочеиспускание, нарушение опорожнения кишечника, прогрессивная потеря массы тела. В итоге, качество жизни больного зависит в основном от лиц, осуществляющих уход [2].

Окончательный диагноз БА устанавливается морфологически. Скопление амилоидных бляшек во внеклеточном пространстве ткани головного мозга, образование внутриклеточных нейрофибриллярных сплетений и тау-положительных нитей нейропиля приводят к гибели нейронов, в том числе - холинергических, что сопровождается потерей связей между ними (синапсов), в основном, в таких чувствительных зонах головного мозга, как: пирамидные слои гиппокампа (зона CA1), лобная, теменная, височная области неокортекса, II слой энторинальной коры [3-5]. В ответ на скопление сенильных бляшек и гиперфосфорилированных филаментов тау-протеинов происходит активация микроглии и секреция аутофагических гранул с лизосомными ферментами (грануловакуолярная дегенерация), провоцируя тем самым некроз и воспалительную реакцию [6-8].

Макроскопически это сопровождается снижением массы головного мозга и атрофией его коры, увеличением височных и лобных рогов боковых желудочков [9].

На вероятность развития таких морфофункциональных изменений головного мозга влияют преимущественно генетические факторы риска. Согласно данным GWAS (Genome-Wide Association Studies), помимо мутаций генов APP, PSEN1 и PSEN2, характерных для раннего начала БА, и APOE, TREM2, ABCA7, характерных для позднего начала БА, обнаружено 29 локусов, включающих 215 потенциальных генов, играющих роль в патологическом расщеплении мембранного белка-предшественника амилоида (APP-amyloid precursor protein) и его аккумуляции [10].

Однако, очень часто у людей с БА имеется и сосудистая патология, включающая в себя атеросклероз крупных артерий головного мозга, артериосклероз, инфаркты головного мозга и церебральную амилоидную ангиопатию (CAA). Общими факторами риска для БА и повреждений сосудов головного мозга являются гипертония, гиперхолестеринемия, сахарный диабет, курение, чрезмерное употребление алкоголя и т.д. [11]. Таким образом, в многочисленных исследованиях было показано, что накопление β -амилоида в ткани и стенках сосудов головного мозга довольно часто связано с дисфункцией эндотелия, нарушением расщепления APP – белков-предшественников протеолитическими ферментами с последующим выведением по периваскулярным путям [12-13]. В связи с этим, по мнению многих авторов, основной гипотезой разви-

тия БА является не только гипотеза «амилоидного каскада» (патологическое образование β -амилоида из APP-белка с дальнейшим его накоплением и развитием нейродегенеративных процессов) и накопление тау-белка, но и сосудистая гипотеза, где повреждение сосудов головного мозга увеличивает риск возникновения БА [14]. Исходя из вышеуказанного, изучение микроскопической картины головного мозга животных с БА, которой предшествуют сосудистые изменения, остается актуальным вопросом.

Цель

Изучение гистологических особенностей ткани головного мозга при моделировании деменции альцгеймеровского типа сосудистого происхождения и проявлений последующей клеточной регенерации ткани головного мозга у крыс.

Материалы и методы

В работе была использована модель деменции альцгеймеровского типа сосудистого происхождения, где было установлено, что на фоне хронического введения водного раствора нитрита натрия развивается гемическая гипоксия, повреждение стенки церебральных сосудов, вызванное биохимически подтвержденной эндотелиальной дисфункцией и морфологически зафиксированным отложением конгофильных масс преимущественно субэндотелиально, а также в средней оболочке артерий основания головного мозга, сопровождающиеся когнитивным дефицитом и нарушением поведенческих реакций у экспериментальных животных [15].

В данном эксперименте опытным крысам популяции WAG (n=16) массой 180-250г вводили водный раствор нитрита натрия в дозе 50мг/кг внутрибрюшинно в течение 14 дней (гр. О). Контрольным крысам (n=16) вводили 0,9% натрия хлорида таким же путем и в те же сроки (гр. К). Все животные были выведены из эксперимента через 14 дней после последнего дня инъекций, чтобы оценить одновременно степень повреждения и регенераторные возможности клеток головного мозга у крыс. При работе с экспериментальными животными руководствовались положением Европейской конвенции о защите позвоночных животных (Страсбург, 18.03.1986, пересмотрена и дополнена в 2006 году), Закона Украины №3447 - IV, ст.26, 31 «Про захист тварин від жорстокого поводження», «Загальних етичних принципів експериментів на тваринах», принятых Пятым национальным конгрессом по биоэтике (Киев, 2013).

Головной мозг сразу после декапитации животных фиксировали в 10% нейтральном формалине с последующим изготовлением микропрепаратов. Гистологические срезы окрашивали конго-красным для обнаружения конгофильных амилоидных отложений в стенке сосудов и нейропиле головного мозга, а также галлоциа-

нин-хромовыми квасцами по методу Эйнарсона для оценки состояния ДНК и РНК различных клеток. Иммуногистохимически определяли экспрессию антигена Ki-67, как показателя пролиферации клеток, с использованием антител фирмы «Thermo Fischer Scientific» (США). Исследование гистологических срезов головного мозга проводили на бинокулярном микроскопе Zeiss Axiostar plus с цифровой камерой ProgRes C10Plus (Германия). Изучали морфологию сосудов, сосудистых сплетений, эпендимы, зону СА1 гиппокампа, нейропиля белого вещества, коры лобной, теменной, затылочной, височных долей подкорковые ядра головного мозга крыс.

Результаты и их обсуждение

В результате исследования, сравнивая крупные и средние артерии основания мозга животных обеих групп, видно, что в гр. К средний слой артерии представлен гладкомышечными клетками, а эндотелий интимы сохранен. Однако, в гр. О прослеживаются не только участки с отсутствующим эндотелием, но и субэндотелиальное скопление конгофильных масс с уменьшением количества гладкомышечных клеток в среднем слое стенки артерий (рис. 1).

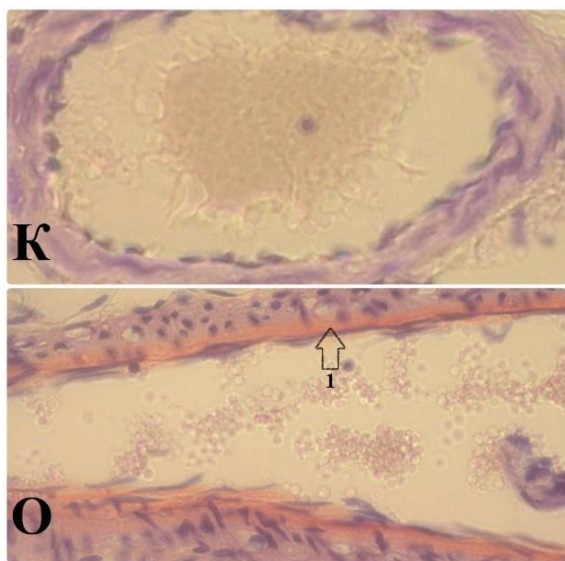


Рис. 1. Церебральные артерии (основание мозга) группы контроля (К) и опытной группы (О). 1-отложение конгофильных гомогенных масс субэндотелиально. Окраска конго-рот. $\times 400$.

Данные изменения схожи с развитием САА у больных с БА или деменцией альцгеймеровского типа, где также присутствует отложение β -амилоида в стенке церебральных сосудов и развивается дисфункция эндотелия. Из доступных публикаций известно, что при артериальной форме САА агрегация амилоида происходит в средней оболочке сосудов, адвентиции вдоль периваскулярного пространства, при прекапиллярной форме - вдоль границ глии, окружающих

капилляр, при капиллярной форме ангиопатии - внутри стенки капилляра между эндотелием и базальной мембраной [16, 17].

Более мелкие внутримозговые артерии, артериолы, венулы, капилляры также имеют признаки повреждения, хотя конго-фильных накоплений меньше. Наличие более мощного периваскулярного отека в гр. О свидетельствует о повышении проницаемости стенки капилляров и венул. Кроме того, встречаются парietальные тромбозы, единичные обтурирующие тромбы, что также можно трактовать как результат нестойкости эндотелиоцитов и их более легкой десквамации, что приводит к началу тромбообразования (рис. 2).

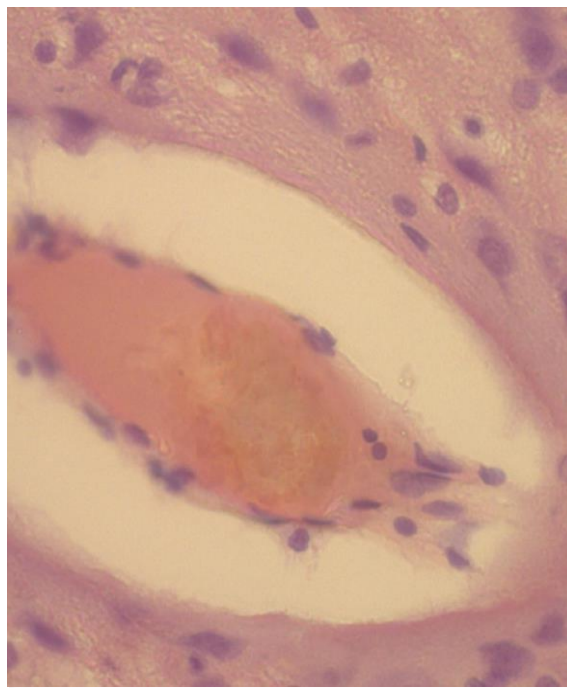


Рис. 2. Обтурирующий тромб внутримозговой вены с периваскулярным отеком. Опытная группа. Окраска конго-рот. $\times 400$.

Особенно интересным является тот факт, что в гр. О количество перицитов в стенке капилляров превышает количество эндотелиоцитов в 1,5-2 раза. В то время, как в гр. К соотношение количества эндотелиоцитов к перицитам составляет около 3:1 то в гр. О - изменяется до 1,5:1. Роль перицитов, в данном случае, это, вероятно, упрочнение стенки капилляров в условиях слабоустойчивого эндотелия.

Постановка иммуногистохимической реакции на антиген Ki-67 позволили выявить, что у животных гр. О по сравнению с гр. К. наблюдается резкое увеличение количества меченых ядер эндотелиоцитов капилляров во всех отделах головного мозга (рис. 3). Если в гр. К на площади микрофотографии при увеличении в 400 раз

можно обнаружить 2-3 меченых эндотелиоцита, то в гр. О – 8-12 экз. Из этого следует тот факт, что через 2 недели после завершения инъекций наблюдается продолжение регенераторных процессов.

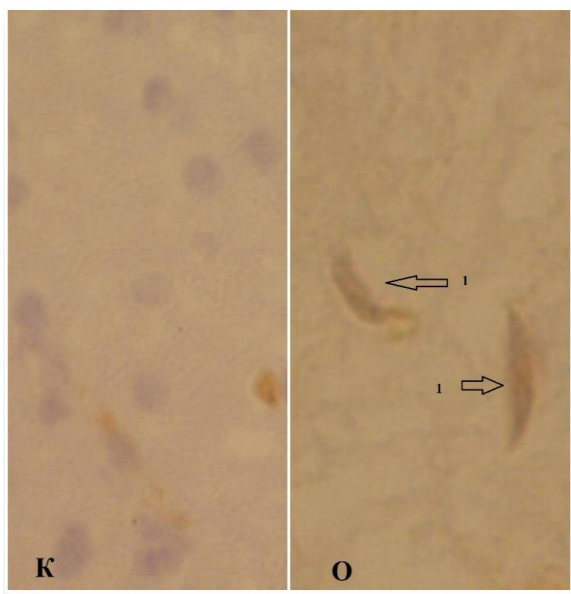


Рис. 3. Экспрессия Ki-67 в эндотелиоцитах капилляров группы контроля (К) и опытной группе (О). 1 – клетки, меченные Ki-67. ×400.

При анализе состояния глии обращает на себя внимание факт, что в гр. О местами увеличивается количество глиальных клеток. Иммуногистохимически это подтверждается наличием скопления меченых макроглиоцитов в гр. О, что можно расценивать как очаги глиоза формирующиеся на месте мелких очагов некроза возникших после назначения животным нитрита натрия. Интересно, что в гр.О, в отличие от гр.К, наблюдается большое количество меченых эпендимоцитов (эпителиоподобных клеток нейроглии) с возникновением участков многорядности эпендимы. Пролiferация эпендимы желудочков сопровождается аналогичным увеличением количества меченых ядер клеток в эпителиальном покрове сосудистого сплетения желудочков головного мозга (рис. 4).

Согласно мнению *Dá Mesquita S.* с соавторами [18] в ответ на действие патогена, повреждение нейронов и появление амилоидных отложений в ткани мозга происходит миграция и последующая активация глиальных клеток, что объясняет наличие множественных очагов глиоза. Кроме того, в ткани головного мозга животных гр. О. обнаруживаются мелкие участки очаговой макрофагальной и лимфоцитарной инфильтрации. Можно предположить, что эти очаги воспаления, в дальнейшем, после завершения альтерации, оформятся в мелкие очаги некроза. Другие авторы указывали на выделение множе-

ства провоспалительных цитокинов активированными клетками иммунной системы [19]. Развитие очагов некроза в различных участках коры головного мозга, приводит к ее атрофии и поражению гиппокампа, что, в свою очередь, по мнению *Liana G. Apostolova* и др. соавторов [20], способствует увеличению лобных и височных рогов боковых желудочков. Эта макроскопическая особенность желудочков может иметь предыдущие изменения эпендимоцитов и эпителия сосудистого сплетения в виде их гибели и последующей пролиферации. что и было обнаружено в нашем эксперименте.

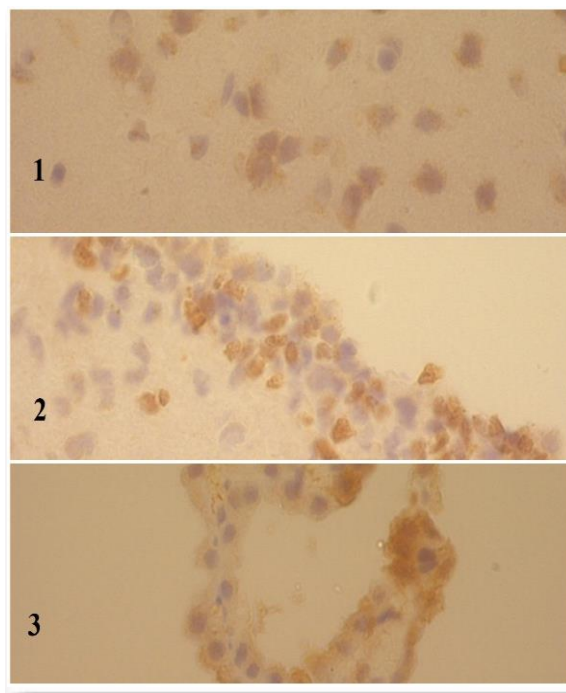


Рис. 4. Опытная группа. 1-множество глиальных клеток, меченных Ki-67. × 400. 2 - меченные Ki-67 эпендимоциты. × 400. 3- меченные Ki-67 эпителиоциты chorioid plexus. ×400.

Особый интерес представляет состояние нейронов, поскольку их клеточная регенерация, как общепринято, невозможна. Рассматриваемые нейроны в подкорковых ганглиях в гр. К - крупные светлые с закругленными краями, а в гр. О – встречаются нейроны уменьшенные в размерах, более темные и с угловатыми краями, что указывает на состояние гибели (рис. 5).

В зоне СА1 гиппокампа, в гр. О ядра гиперхромные, пикнотические, с маргинацией (скоплением хроматина на внутренней мембране ядер). т.е. наблюдается картина повреждения нейронов с понижением морфофункциональной активности (рис. 6).

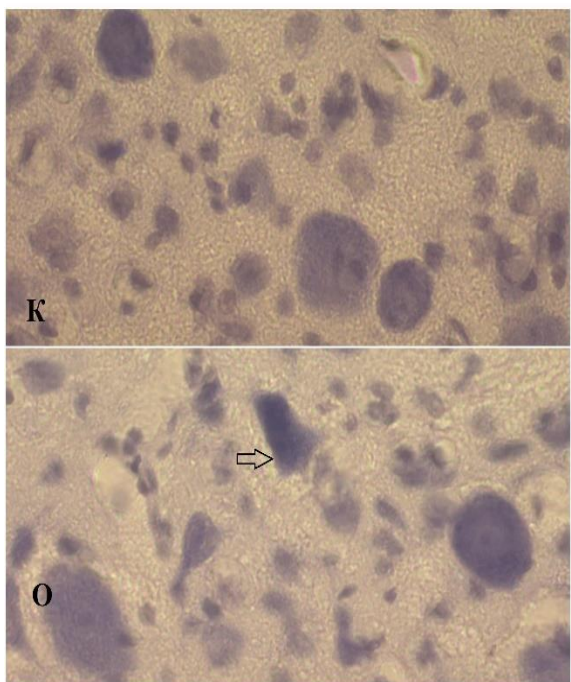


Рис. 5. Нейроны субкортикального ганглия (К-контрольная группа, О-опытная группа). 1 –гибнущий нейрон. Окраска по Эйнарсону. ×400.

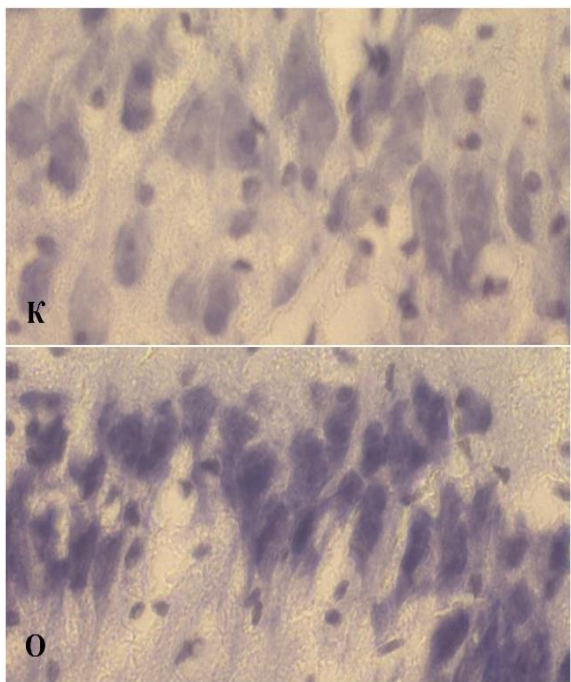


Рис. 6. Нейроны гиппокампа, зона СА 1. (К-контрольная группа, О-опытная группа). Окраска по Эйнарсону. ×400.

Выводы

1. У животных с моделированием деменции альцгеймеровского типа сосудистого происхождения триггерами патологических процессов в нервной ткани и прогрессирования ишемии головного мозга в дальнейшем являются: субэндотелиальное отложение конгофильных масс в стенке артерий, повреждение эндотелиоцитов капилляров с развитием выраженных периваскулярных отеков и тромбирование сосудов. Обнаруженные изменения сосудов характерны для развития и прогрессирования ишемии головного мозга.

2. Дистрофическое повреждение нейронных клеток различных отделов головного мозга на фоне хронической нитритной нагрузки приводит к формированию очагов глиоза, развитию макрофагально-лимфоцитарного воспаления. Что. Очевидно. Является реакцией на формирование участков некроза в ткани головного мозга при введении нитрита натрия.

3. В ткани головного мозга животных гр. О происходит регенерация на клеточном уровне с усиленной пролиферацией эндотелиоцитов, макроглиоцитов, эпендимоцитов и эпителиоцитов сосудистого сплетения желудочков головного мозга, что является косвенным подтверждением гибели этих клеток при получении животными нитрита натрия.

Перспективы дальнейших исследований

Планируется в дальнейшем изучить и сравнить особенности развития регенераторных реакций в ответ на повреждение у крыс после 28 дней инъекций нитрита натрия и после коррекции данного состояния стволовыми клетками у крыс с 14- и 28-дневной моделью заболевания.

Источники финансирования

Работа выполнена в рамках научно-исследовательской темы «Патогенез повреждающего действия на организм экзогенных факторов в современных условиях» (номер государственной регистрации 0115U000991).

Конфликт интересов

Потенциальных или явных конфликтов интересов, связанных с этой рукописью, на момент публикации не существует и не предвидится.

Литературные источники

References

1. Garre-Olmo J. Epidemiology of Alzheimer is disease and other dementias. Rev Neurol 2018;66 (11):377-386. doi: 10.33588/rn.6611.2017519.
2. Holtzman DM, Morris JC, Goate AM. Alz-

- heimer's disease: the challenge of the second century. *Sci Transl Med.* 2011 Apr 6;3(77):77sr1. doi: 10.1126/scitranslmed.3002369. PMID: 21471435; PMCID: PMC3130546.
3. Alzheimer A, Stelzmann RA, Schnitzlein HN, Murtagh FR. An English translation of Alzheimer's 1907 paper, "Über eine eigenartige Erkrankung der Hirnrinde". *Clin Anat.* 1995;8(6):429-431. doi:10.1002/ca.980080612.
 4. Ryan NS, Rossor MN, Fox NC. Alzheimer's disease in the 100 years since Alzheimer's death. *Brain.* 2015 Dec;138(Pt 12):3816-21. doi: 10.1093/brain/awv316. Epub 2015 Nov 4. PMID: 26541346.
 5. Caselli RJ, Beach TG, Knopman DS, Graff-Radford NR. Alzheimer Disease: Scientific Breakthroughs and Translational Challenges. *Mayo Clin Proc.* 2017 Jun;92(6):978-994. doi: 10.1016/j.mayocp.2017.02.011. PMID: 28578785; PMCID: PMC5536337.
 6. Serrano-Pozo A, Mielke ML, Gómez-Isla T, Betensky RA, Growdon JH, Frosch MP, Hyman BT. Reactive glia not only associates with plaques but also parallels tangles in Alzheimer's disease. *Am J Pathol.* 2011 Sep;179(3):1373-84. doi: 10.1016/j.ajpath.2011.05.047. Epub 2011 Jul 21. PMID: 21777559; PMCID: PMC3157187.
 7. Dá Mesquita S, Ferreira AC, Sousa JC, Correia-Neves M, Sousa N, Marques F. Insights on the pathophysiology of Alzheimer's disease: The crosstalk between amyloid pathology, neuroinflammation and the peripheral immune system. *Neurosci Biobehav Rev.* 2016 Sep;68:547-562. doi: 10.1016/j.neubiorev.2016.06.014. Epub 2016 Jun 18. PMID: 27328788.
 8. Köhler C. Granulovacuolar degeneration: a neurodegenerative change that accompanies tau pathology. *Acta Neuropathol.* 2016 Sep;132(3):339-59. doi: 10.1007/s00401-016-1562-0. Epub 2016 Apr 9. PMID: 27062260.
 9. DeTure, M.A., Dickson, D.W. The neuropathological diagnosis of Alzheimer's disease. *Mol Neurodegeneration* 14, 32 (2019). <https://doi.org/10.1186/s13024-019-0333-5>.
 10. Jansen IE, Savage JE, Watanabe K, Bryois J, Williams DM, Steinberg S, Sealock J, Karlsson IK, Hägg S, Athanasiu L, Voyle N, Proitsi P, Witoelar A, Stringer S, Aarsland D, Almdahl IS, Andersen F, Bergh S, Bettella F, Bjornsson S, Brækhus A, Bråthen G, de Leeuw C, Desikan RS, Djurovic S, Dumitrescu L, Fladby T, Hohman TJ, Jonsson PV, Kiddle SJ, Rongve A, Saltvedt I, Sando SB, Selbæk G, Shoai M, Skene NG, Snaedal J, Stordal E, Ulstein ID, Wang Y, White LR, Hardy J, Hjerling-Leffler J, Sullivan PF, van der Flier WM, Dobson R, Davis LK, Stefansson H, Stefansson K, Pedersen NL, Ripke S, Andreassen OA, Posthuma D. Genome-wide meta-analysis identifies new loci and functional pathways influencing Alzheimer's disease risk. *Nat Genet.* 2019 Mar;51(3):404-413. doi: 10.1038/s41588-018-0311-9. Epub 2019 Jan 7. Erratum in: *Nat Genet.* 2020 Mar;52(3):354. PMID: 30617256; PMCID: PMC6836675.
 11. Wilcock DM, Schmitt FA, Head E. Cerebrovascular contributions to aging and Alzheimer's disease in Down syndrome. *Biochim Biophys Acta.* 2016 May;1862(5):909-14. doi: 10.1016/j.bbadis.2015.11.007. Epub 2015 Nov 26. PMID: 26593849; PMCID: PMC4821721.
 12. Canobbio I, Abubaker AA, Visconte C, Torti M, Pula G. Role of amyloid peptides in vascular dysfunction and platelet dysregulation in Alzheimer's disease. *Front Cell Neurosci.* 2015 Mar 3;9:65. doi: 10.3389/fncel.2015.00065. PMID: 25784858; PMCID: PMC4347625.
 13. Janota C, Lemere CA, Brito MA. Dissecting the Contribution of Vascular Alterations and Aging to Alzheimer's Disease. *Mol Neurobiol.* 2016 Aug;53(6):3793-3811. doi: 10.1007/s12035-015-9319-7. Epub 2015 Jul 5. PMID: 26143259.
 14. Kapasi A, Schneider JA. Vascular contributions to cognitive impairment, clinical Alzheimer's disease, and dementia in older persons. *Biochim Biophys Acta.* 2016 May;1862(5):878-86. doi: 10.1016/j.bbadis.2015.12.023. Epub 2016 Jan 5. PMID: 26769363.
 15. Nikolayeva OV, Pavlova OO, Lukyanova YM, Gubina-Vakulik GI, Gorbach TV, inventors; Kharkiv national medical university, assignee. Sposib modelyuvannya dementsiyi altsgeymerivskogo typu u shchuriv. Ukrainian patent UA 141759. 2020 Apr 27. Int. Cl. G09B 23/28 (2006.01). Ukrainian.
 16. Biffi A, Greenberg SM. Cerebral amyloid angiopathy: a systematic review. *J Clin Neurol.* 2011 Mar;7(1):1-9. doi: 10.3988/jcn.2011.7.1.1. Epub 2011 Mar 31. PMID: 21519520; PMCID: PMC3079153.
 17. Parodi-Rullán R, Sone JY, Fossati S. Endothelial Mitochondrial Dysfunction in Cerebral Amyloid Angiopathy and Alzheimer's Disease. *J Alzheimers Dis.* 2019;72(4):1019-1039. doi: 10.3233/JAD-190357. PMID: 31306129; PMCID: PMC6917858.
 18. Dá Mesquita S, Ferreira AC, Sousa JC, Correia-Neves M, Sousa N, Marques F. Insights on the pathophysiology of Alzheimer's disease: The crosstalk between amyloid pathology, neuroinflammation and the peripheral immune system. *Neurosci Biobehav Rev.* 2016 Sep;68:547-562. doi: 10.1016/j.neubiorev.2016.06.014. Epub 2016 Jun 18. PMID: 27328788.
 19. Heneka MT, Carson MJ, El Khoury J, Landreth GE, Brosseron F, Feinstein DL, Jacobs AH, Wyss-Coray T, Vitorica J, Ransohoff RM, Herrup K, Frautschy SA, Finsen B, Brown GC, Verkhratsky A, Yamanaka K, Koistinaho J, Latz E, Halle A, Petzold GC, Town T, Morgan D, Shinohara ML, Perry VH, Holmes C, Bazan NG, Brooks DJ, Hunot S, Joseph B, Deigendesch N, Garaschuk O,

Boddeke E, Dinarello CA, Breitner JC, Cole GM, Golenbock DT, Kummer MP. Neuroinflammation in Alzheimer's disease. *Lancet Neurol.* 2015 Apr;14(4):388-405. doi: 10.1016/S1474-4422(15)70016-5. PMID: 25792098; PMCID: PMC5909703.

20. Apostolova LG, Green AE, Babakchian

S, Hwang KS, Chou YY, Toga AW, Thompson PM. Hippocampal atrophy and ventricular enlargement in normal aging, mild cognitive impairment (MCI), and Alzheimer Disease. *Alzheimer Dis Assoc Disord.* 2012 Jan-Mar;26(1):17-27. doi: 10.1097/WAD.0b013e3182163b62. PMID: 22343374; PMCID: PMC3286134.

Губіна-Вакулик Г.І., Павлова О.А., Зоренко Є.М. Гістологічні аспекти при моделюванні деменції альцгеймерівського типу судинного походження та прояви подальшої клітинної регенерації тканини головного мозку у щурів.

РЕФЕРАТ. Актуальність. Питання вивчення структури головного мозку з хворобою Альцгеймера, викликаній судинним пошкодженням, залишається недостатньо дослідженим відносно морфологічних аспектів. **Мета.** Вивчення гістологічних особливостей тканини головного мозку при моделюванні деменції альцгеймерівського типу судинного походження та проявів подальшої клітинної регенерації у щурів. **Методи.** В експерименті використано 32 щури популяції WAG масою 180-250 гр. Щури дослідної групи (гр. Д) отримували внутрішньоочеревні ін'єкції водного розчину нітриту натрію в дозі 50 мг/кг протягом 14 днів. Контрольним тваринам вводили 0,9% натрію хлориду. Формування при цьому моделі хвороби Альцгеймера, викликаній судинним пошкодженням, доведено і опубліковано. Мікропрепарати головного мозку щурів були пофарбовані конго-рот і галоціанін-хромовими галунами за методом Ейнарсона. Експресію антигену Ki-67 визначали імуногістохімічно («Thermo Fischer Scientific»). **Результати.** У гр. Д в артеріях основи головного мозку спостерігається відкладення конгофільних мас субендотеліально, в середній оболонці та пошкодження ендотелію, в той час як в більш дрібних внутрішньомозкових судинах амілоїдних змін менше. Зафіксовано виражені периваскулярні набряки, парієтальні тромбози, збільшення кількості перицитів над ендотеліоцитами в 1,5-2 рази та мічених Ki-67 ядер ендотеліоцитів капілярів у всіх відділах головного мозку. Дистрофічні процеси в нейронах, проліферація гліальних клітин, епендімоцитів, епітеліоцитів choroid plexus, утворення вогнищ некрозу в корі, підкірковій речовині, гіпокампі супроводжуються розвитком запальних реакцій. **Підсумок.** Пошкодження судин і нейронів різних ділянок головного мозку у щурів із деменцією альцгеймерівського типу судинного походження запускає регенерацію на клітинному рівні, що є опосередкованим підтвердженням загибелі цих клітин.

Ключові слова: хвороба Альцгеймера, судини, головний мозок, нітрит натрію, щури.

Губина-Вакулик Г.И., Павлова Е.А., Зоренко Е.М. Гистологические аспекты при моделировании деменции альцгеймеровского типа сосудистого происхождения и проявления последующей клеточной регенерации ткани головного мозга у крыс.

РЕФЕРАТ. Актуальность. Вопрос изучения структуры головного мозга с болезнью Альцгеймера, вызванной первоначально сосудистым повреждением, остается недостаточно исследованным относительно морфологических аспектов. **Цель.** Изучение гистологических особенностей ткани головного мозга при моделировании деменции альцгеймеровского типа сосудистого происхождения и проявлений последующей клеточной регенерации у крыс. **Методы.** Эксперимент был проведен на 32 крысах популяции WAG массой 180-250 гр. Крысы опытной группы (гр. О) получали внутривентральные инъекции водного раствора нитрита натрия в дозе 50 мг/кг в течение 14 дней. Контрольным животным вводили 0,9% натрия хлорида. Формирование при этом модели болезни Альцгеймера, вызванной сосудистым повреждением, доказано и опубликовано. Микропрепараты головного мозга были окрашены конго-рот и галоцианин-хромовыми красками по методу Эйнарсона. Экспрессию антигена Ki-67 определяли иммуногистохимически («Thermo Fischer Scientific»). **Результаты.** В гр. О в артериях головного мозга наблюдается отложение конгофильных масс субэндотелиально и в средней оболочке. В мелких внутримозговых сосудах амилоидных изменений меньше. Зафиксированы периваскулярные отеки, парietальные тромбозы, увеличение количества перицитов над эндотелиоцитами в 1,5-2 раза и меченных Ki-67 ядер эндотелиоцитов капилляров во все отделах головного мозга. Дистрофические процессы в нейронах, пролиферация глиальных клеток, эпендимоцитов, эпителиоцитов choroid plexus, образование очагов некроза в коре, подкорковой веществе, гиппокампе сопровождается развитием воспалительных реакций. **Заключение.** Повреждение сосудов и нейронов различных участков головного мозга у крыс с деменцией альцгеймеровского типа сосудистого происхождения запускает регенерацию на клеточном уровне, что косвенно подтверждает гибель этих клеток.

Ключевые слова: болезнь Альцгеймера, сосуды, головной мозг, нитрит натрия, крысы.